

吡喹酮对小鼠肺及肝内日本血吸虫童虫作用的组织学观察*

杨元清 杨惠中 张超威 (中国预防医学中心寄生虫病研究所**, 上海 200025)

提要 给感染尾蚴后3 d或7 d的小鼠ig吡喹酮300 mg/kg. 药后2-6 h, 肺内童虫皮层显示肿胀或形成空泡, 24-72 h, 有少量死虫出现, 变性童虫的组织学在7 d后基本恢复. 肝内童虫的上述损害轻微, 72 h后基本或完全消失.

关键词 吡喹酮; 日本血吸虫; 血吸虫童虫; 肺; 肝; 显微镜检查

吡喹酮对血吸虫成虫有效, 但对童虫的作用, 尚有不同看法. 该药对曼氏血吸虫童虫有效^(1,2), 但对不同发育期童虫的作用则有所差别⁽¹⁾, 或无预防作用⁽³⁾. 该药对肺及肝移期的日本血吸虫童虫无明显的减虫率⁽⁴⁾. 迄今为止, 未见有关吡喹酮对宿主体内不同发育期童虫引起的组织学变化的报道. 观察比较皮肤、肺及肝内血吸虫童虫组织学的损害及宿主的细胞反应, 分析该药对不同发育期童虫预防效果的差异有一定意义. 本实验观察了吡喹酮对肺及肝内血吸虫童虫的组织学影响和宿主的细胞反应.

材 料 和 方 法

药物、动物、感染尾蚴数及方法均参照前文⁽⁵⁾. 小鼠于感染后3 d或7 d ig吡喹酮300 mg/kg × 1 d, 并在药后2, 6, 24, 48, 72及168 h剖杀, 每次每组2-6鼠, 取肺及肝, 均用10%中性福尔马林液固定, 作石蜡连续切片, 厚变为7 μm. 每鼠的肺及肝组织的连续切面数, 分别为100及70个, HE染色, 用显微镜观察不同时期鼠体组织内的童虫数, 并将所见童虫, 根据其组织学的变化分为两类:

1. 正常童虫: 皮层、体肌及实质组织结构均无明显异常; 2. 变性童虫: 皮层有损伤, 或有炎细胞粘附、包围或侵入虫体实质组织内. 另用感染不给药小鼠肺及肝内相应期的童虫作对照.

结 果

肺内童虫组织学的观察 感染后3-5 d, 对照小鼠肺内的童虫主要分布于肺泡壁的小血管内及肺泡腔内, 或肺泡的出血点内.

感染后3 d给药, 于药后2 h, 在小鼠肺泡壁及肺泡腔内的大部童虫组织结构无明显变化, 仅部分童虫皮层出现肿胀, 偶见个别童虫的皮层上有零星炎细胞粘附, 或有多形核白细胞环绕虫体(图A见图版4), 偶见死亡童虫; 6-24 h, 有些童虫的肿胀皮层可见有大小不等的空泡形成(图B), 这时, 亦在部分小鼠肺泡壁内扩大充血的小血管及肺泡腔内观察到组织结构明显破坏的死亡童虫, 这些虫体周围除有数量较多的炎细胞浸润外, 还有中性粒细胞进入虫体的实质组织内(图C, D). 少数位于肺泡壁小血管内的童虫周围, 还观察到有血栓围绕. 此外, 在部分小鼠肺的呼吸细支气管和终末细支气管内发现有组织结构基本正常的童虫断面(图E). 药后48 h, 小鼠肺切片内的死亡童虫数较6-24 h时的稍有增加. 72 h时, 在少数小鼠肺的终末细支气管内发现有皮层破裂、内部结构毁形的童虫, 虫体的周围有大量中性粒细胞为主的炎细胞浸润, 部分炎细胞端已进入童虫实质组织的深部(图F), 另外, 还在个别小鼠的肺组织内观察到有童虫死虫肉芽肿的形成, 虫体周围出现了较多的纤维母细胞, 巨噬细胞和淋巴细胞(图G), 给药小鼠的肺内变性童虫周围几乎均有炎细胞浸润, 除死亡童虫外,

1984年6月7日收稿 1984年9月21日修回

* 本研究得到联合国开发计划署/世界银行/世界卫生组织热带病研究培训特别规划的部分支持

** 世界卫生组织疟疾、血吸虫病、丝虫病合作中心

Tab 1. Schistosomula in mouse lung and liver after intragastric praziquantel 300 mg/kg given on d 3 and d 7, respectively postinfection

Organ	Time after Rx	Tissue sections	Total worms	Number of schistosomula	
				Normal	Degenerated
Lung	2 h	600	121	76	45
	control	366	43	38	5
Liver	2 h	420	83	71	12
	control	280	26	24	2
Lung	6 h	600	122	67	55
Liver	6 h	420	51	50	1
Lung	24 h	200	87	36	51
	control	366	23	19	4
Liver	24 h	420	87	82	5
	control	280	41	39	2
Lung	2 d	200	63	28	35
Liver	2 d	420	80	76	4
	control	280	84	83	1
Lung	3 d	200	48	21	27
Liver	3 d	420	77	76	1
Lung	7 d	500	26	25	1
Liver	7 d	420	160	157	3

一般较轻, 药后 7 d, 除个别死亡童虫外, 所见肺内童虫的皮层及内部结构均已基本恢复正常。在相应时期感染对照小鼠的肺内童虫, 虽亦查见少数有皮层粗糙以及周围有零星或成群淋巴细胞反应或炎细胞粘附皮层, 但大部分虫体皮层及内部结构均未见有明显的组织学变化。小鼠于感染后 3 d 给服吡喹酮后 2-168 h 的不同时期, 鼠肺组织内的正常及变性童虫断面数的动态变化见表。

肝内童虫组织学的观察 感染后 7-9 d, 对照小鼠肝内的童虫主要分布于小叶间静脉内, 肝内较大门脉分枝中则较少, 肝窦内偶见。

感染后 7 d 给药, 于药后 48 h, 仅在 1 鼠肝的小叶间静脉内观察到有死亡的童虫断面, 这些虫体的皮层破裂缺损, 内部组织结构均出现不同程度的模糊或崩解, 并有多形核白细胞进入虫体实质组织内。药后 2-24 h, 除少数童虫仅显示皮层肿胀以及实质组织内出现大小不等、形状不一的空泡样变化外(图 H), 大部分

童虫的形态与感染不给药对照小鼠肝内的童虫相似, 且上述变化在药后 72 h 均基本或完全消失。给药小鼠的肝内变性童虫周围的炎细胞反应一般均甚轻微或基本缺如, 与相应时期感染对照鼠肝内的童虫相似。小鼠于感染后 7 d 给服吡喹酮后 2-168 h 的不同时期, 鼠肝组织内的正常及变性童虫断面数的动态变化见表。

讨 论

本文及以往的观察结果⁽⁵⁾表明, 吡喹酮对各期童虫的作用, 首先反映在对虫体皮层的损害上, 但均以小鼠皮肤阶段的童虫发生率较高, 皮层的病变较重, 大部呈现广泛性坏死, 宿主的细胞反应亦较强烈, 故组织内的死亡童虫数亦较多⁽⁶⁾。对肺及肝移期童虫, 吡喹酮虽亦能引起其皮层的损害, 但病变较轻, 部分童虫仅出现空泡或肿胀。根据本文在停药后 3-7 d, 发现小鼠肺及肝内童虫组织形态基本恢复正常, 以及上述组织内变性童虫数逐渐减少(见表)的事实, 认为肺及肝内童虫的组织学变化多属可

逆性,因而组织内的死虫数均远较皮肤内的为少⁽⁶⁾是可以理解的。虽然我们所采用的组织切片内计数童虫并进行分类的方法有一定的局限性,但观察结果与乐文菊等⁽⁴⁾的吡喹酮实验性预防小鼠血吸虫病的规律性较为吻合,似可作为解释同一剂量吡喹酮对不同发育期童虫效果差异的形态组织学的依据。

本实验在 ig 吡喹酮的部分小鼠肺的细支气管内发现有组织学上有明显异常及组织结构完全破坏的童虫。这种情况实属罕见,虽不能完全排除在大量感染时童虫异位寄生的可能性⁽⁷⁾,但从本实验在感染对照鼠的上述部位未查见童虫这一事实看来,显然是吡喹酮作用的

结果,亦是部分童虫在肺内死亡的原因之一。

致谢 陈鼎同志协助显微摄影。

参 考 文 献

- 1 Gönner R, Andrews P. *Z Parasitenkd* 1977, 52:129
- 2 Coles GC. *J Helminthol* 1979, 53:31
- 3 Davis A. *Schisto/info DOC WHO* 1978, 31
- 4 乐文菊,尤纪青,梅静艳. 中国药理学报 1985, 6:186
- 5 杨元清,杨惠中,张超威. 中国药理学报 1984, 5:63
- 6 杨元清,杨惠中,张超威. 中国预防医学中心寄生虫病研究所 1983 年年报:70&74
- 7 唐仲璋,唐崇扬,唐超. 动物学报 1973, 19:220

Acta Pharmacologica Sinica 1985 Dec, 6 (4): 285-287

HISTOLOGICAL OBSERVATIONS ON SCHISTOSOMULA OF SCHISTOSOMA JAPONICUM IN MOUSE LUNG AND LIVER AFTER TREATMENT WITH PRAZIQUANTEL*

YANG Yuan-qing, YANG Hui-zhong, ZHANG Chao-wei

(Inst Parasitic Diseases, China National Centre for Preventive Medicine, Shanghai 200025)**

ABSTRACT Mice were treated intragastrically with praziquantel 300 mg/kg, 3 or 7 d after infection with *S. japonicum* cercariae. Histological changes of schistosomula were studied at various intervals after the treatment. The results showed that.

(1) In lungs, after 2 h, the tegument of schistosomula showed slight swelling and attachment by a few inflammatory cells. Some of the schistosomula were surrounded by polymorphonuclear leucocytes. After 6-24 h, the tegument showed vacuolization. A few disintegrated schistosomula were found in the lumen of pulmonary alveolus or blood capillary, surrounded by embolus or many inflammatory cells. Normal and dead schistosomula were seen in respiratory and terminal bronchioles after 6-72 h. After 72 h, dead worm granulomas

were found. Such histological damages were not found in schistosomula from untreated mice 3-5 d after infection.

(2) In liver, after 2-24 h, a few schistosomula showed tegumental swelling and vacuolization in parenchymal tissue and the inflammatory cell reaction surrounding the schistosomula was very slight. After 48 h, only a few dead schistosomula were found.

KEY WORDS praziquantel; *Schistosoma japonicum*; schistosoma schistosomula; lung; liver; microscopy

* Partial financial support was received from UNDP/World Bank/WHO TDR

** WHO Collaborating Centre for Malaria, Schistosomiasis and Filariasis

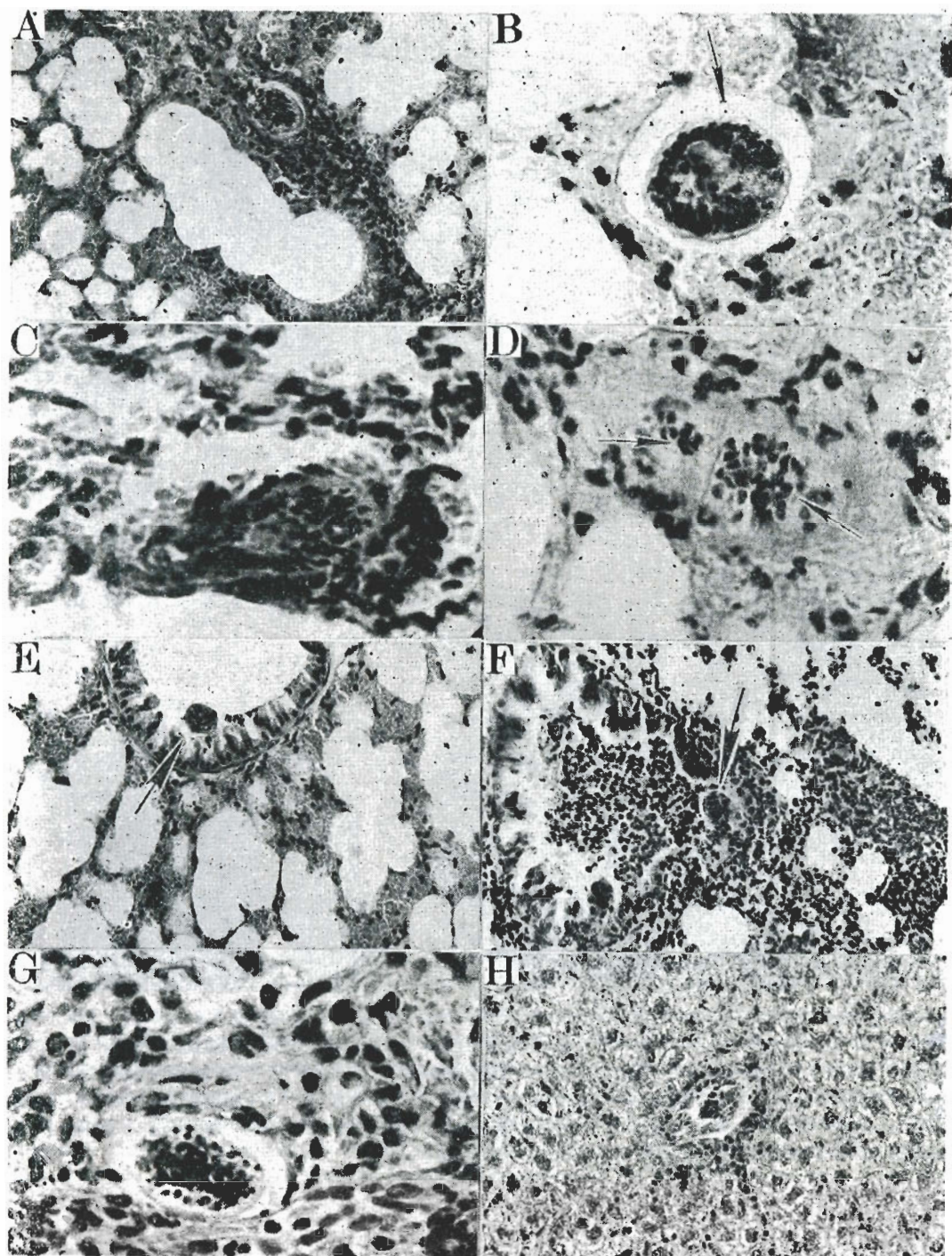


Fig 1. Schistosomula in mice infected with 500-1000 cercariae/mouse. Praziquantel was given intragastrically 300 mg/kg. HE stain. (A-G) Praziquantel was given 3 d after infection. (A) Schistosomulum in lung at 2 h after medication, $\times 200$. (B-E) At 6 h. (B) Tegument, $\times 600$. (C, D) Dead schistosomula, $\times 600$. (E) Schistosomulum in a terminal bronchiole, $\times 200$. (F, G) Dead schistosomula in a terminal bronchiole. (F) $\times 200$. (G) $\times 600$. (H) Schistosomulum in liver of mouse 24 h after praziquantel which was given 7 d after infection, $\times 200$.

(See p 285)